

Osteomielite cronica da *Pseudomonas aeruginosa*: trattamento antibiotico domiciliare con impiego di elastomero

Chronic osteomyelitis due to *Pseudomonas aeruginosa*: treatment with elastomeric infusor in an outpatient setting

Giuliana Carrega¹, Valentina Bartolacci¹, Giorgio Burastero¹, Giorgetta Casalino-Finocchio¹, Manuela Izzo¹, Agostina Ronca², Luisa Santoriello², Stefania Tigano¹, Giovanni Riccio¹

¹S.C. Malattie Infettive e Ortopedia Settica;

²S.S.D. Microbiologia, Ospedale Santa Corona, Pietra Ligure, Italy

Le osteomieliti, invalidanti e dolorose per il paziente, sono spesso frustranti per il medico per la difficoltà del trattamento [1]. Nonostante la bassa mortalità, la guarigione è rara con sola terapia medica e difficile anche con trattamento associato medico e chirurgico [2]. Le caratteristiche fisiologiche ed anatomiche proprie dell'osso determinano infatti scarsa penetrazione dell'antibiotico, penetrazione che diventa quasi nulla in presenza di aree di necrosi con sequestro [3]. Principi cardine per il successo della terapia delle osteomieliti sono quindi: diagnosi precoce, terapia mirata, lunga durata della terapia (almeno 3 settimane nelle forme acute, 4-8 settimane nelle forme croniche, possibilmente con terapia endovenosa, per i primi 15 giorni) [4]. Ad una precoce diagnosi clinica deve essere associata una accurata diagnosi eziologica, con identificazione microbiologica del patogeno e antibiogramma. I patogeni più comuni sono *Staphylococcus aureus* e stafilococchi coagulasi-negativi, (oltre il 50% dei casi), seguiti da streptococchi ed enterococchi; con minor frequenza sono descritte infezioni da Gram negativi e da miceti (*Candida spp* ed *Aspergillus spp*) [5, 6]. Data la varietà eziologica e la sempre più frequente emergenza di resistenze agli antibiotici è pertanto essenziale l'isolamento del germe e l'antibiogramma per poter impostare terapia antibiotica mirata [7].

Poiché il trattamento antibiotico deve essere attuato con alti dosaggi e per lunga durata (non meno di 6-8 settimane) è auspicabile proseguire il trattamento antibiotico in regime di *Day Hospital* (DH) o a domicilio (*Outpatient Parenteral Antibiotic Treatment*, OPAT) al fine di non ospedalizzare troppo a lungo il paziente [8, 9].

Per il trattamento delle infezioni da Gram positivi, anche in caso di ceppi oxacillino-resistenti, sono disponibili farmaci impiegabili in monosomministrazione per via endovenosa (teicoplanina, daptomicina) o orale (linezolid) [10, 11]. Sono più limitate le scelte terapeutiche per il trattamento delle infezioni da Gram negativi in regime extraospedaliero (farmaci a somministrazione orale ma a spettro limitato sono chinoloni, amoxicillina-clavulanato, cotrimossazolo, farmaci a monosomministrazione e.v. quali ceftriaxone ed ertapenem, che però non sono attivi su *Pseudomonas*) [12]. Antibiotici quale piperacillina-tazobactam molto attivi anche su "germi difficili" sono impiegabili per via parenterale ma richiedono somministrazioni multiple [13]. Per ovviare a tali limiti si è pensato all'impiego di farmaci in infusione continua tramite elastomero (Figura 1) analogamente a quanto già sperimentato in pazienti affetti da fibrosi cistica [14, 15].

Riportiamo la nostra esperienza su 2 casi di osteomielite da *Pseudomonas aeruginosa* dimessi,

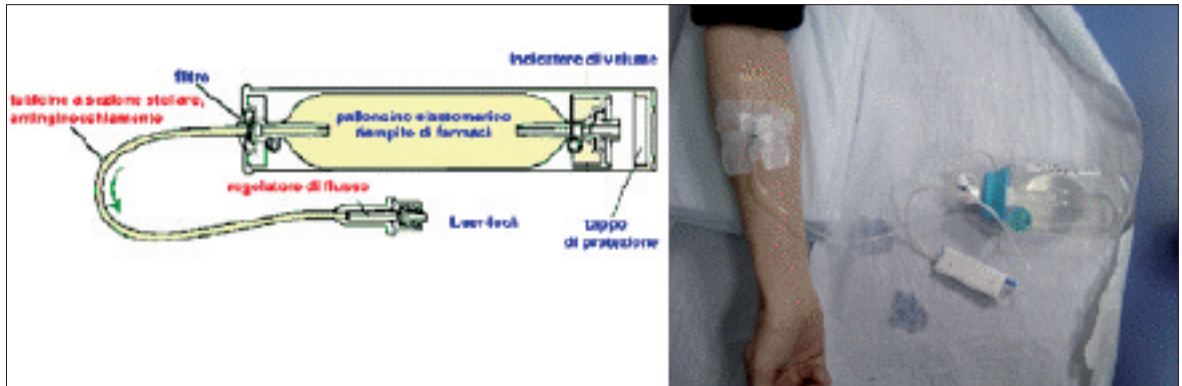


Figura 1 - Struttura dell'elastomero e applicazione al paziente.

dopo un primo ciclo di terapia in regime ospedaliero, con ceftazidime in infusione continua in pompa elastomerica.

■ CASO 1

Maschio, 63 anni, giunto alla nostra osservazione dopo essere stato seguito in altro Centro per osteomielite cronica di femore post-traumatica da *Pseudomonas aeruginosa*.

Nonostante bonifica chirurgica e vari cicli di terapia antibiotica, persistevano fistola e pseudoartrosi settica. Il paziente presentava anche aneurisma aortico da trattare con protesi vascolare, ma il rischio di complicanze settiche per la concomitante osteomielite rendeva controindicato l'intervento. Per tale motivo, non essendo stata ottenuta la guarigione dell'osteomielite, veniva decisa, sempre in altra sede, amputazione di coscia. Dopo l'intervento si verificava desincenza di ferita e formazione ascessuale nei tessuti molli del moncone (Figura 2) da cui veniva nuovamente isolato *Pseudomonas aeruginosa*. Il

paziente si rivolgeva allora al nostro Centro per la prosecuzione delle cure. All'ingresso il paziente era apiretico ma gli indici di flogosi erano elevati (VES 88 mm/1^a ora, proteina C-reattiva 8,2 mg/dl, fibrinogeno 435 mg/dl).

Essendo già stata eseguita amputazione di coscia non era proponibile ulteriore bonifica chirurgica per il rischio di non riuscire a mantenere una lunghezza del moncone sufficiente per l'applicazione della protesi. È stato quindi scelto di effettuare aspirazione ecoguidata della formazione ascessuale e terapia antibiotica protratta. Il paziente è stato gestito in regime di ricovero ordinario per le prime 2 settimane.

Sulla base dell'antibiogramma è stata impostata terapia con ceftazidime 2 g e.v. 3 volte/die e ciprofloxacina 750 mg 2 volte/die per os. Dopo 2 settimane la situazione clinica sembrava in miglioramento: indici di flogosi ridotti (VES 60 mm/1^a ora, proteina C-reattiva 3,3 mg/dl, fibrinogeno 435 mg/dl), riduzione della raccolta ascessuale all'ecografia. Il paziente chiedeva di essere dimesso, ma data la delicata situazione clinica veniva ritenuto rischioso proseguire con

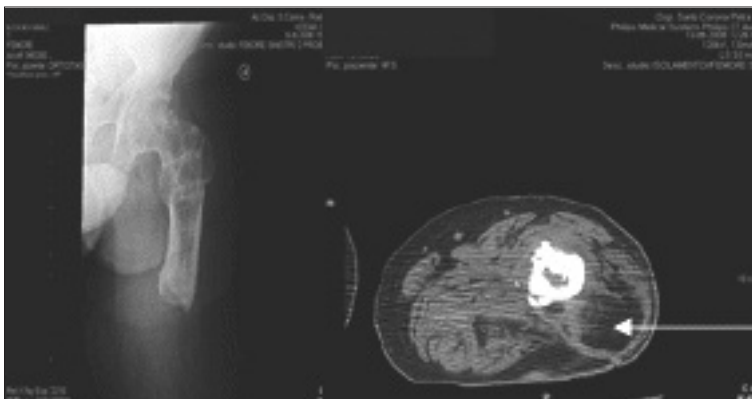


Figura 2 - Caso clinico n. 1. Osteomielite cronica fistolizzata su moncone di amputazione femore.

sola terapia orale con ciprofloxacina. È stato allora deciso di proseguire il trattamento di associazione con impiego di ceftazidime in pompa elastomerica. Per garantire infusione continua nelle 24 h sono stati diluiti 6 g di ceftazidime in 100 ml di soluzione fisiologica in elastomero tarato a rilascio continuo per 24 ore. Ogni mattina l'elastomero veniva ricaricato con nuovo farmaco in regime di DH. Dopo 4 settimane di trattamento con elastomero (6 settimane totali di terapia) non erano più evidenti segni clinici locali di infezione, gli indici di flogosi risultavano nella norma (proteina C-reattiva 0,4 mg/dl, alfa2-glicoproteina 12,1 mg/dl, fibrinogeno 377 mg/dl), all'ecografia non erano più evidenti raccolte ascessuali residue. Il *follow-up* a 12 mesi non ha evidenziato recidive, il paziente è stato sottoposto ad intervento di chirurgia vascolare per l'aneurisma aortico e ha ripreso a deambulare con applicazione di protesi ortopedica.

■ CASO 2

Maschio, di 51 anni, diabetico, sottoposto a nefrectomia destra per rene grinzoso dopo pielonefrite cronica.

Il paziente è giunto alla nostra osservazione per trasferimento dal reparto di Urologia per persistenza di ipertensione e urinocoltura positiva per *Pseudomonas aeruginosa*.

Sulla base dell'antibiogramma è stata impostata terapia antibiotica mirata con ceftazidime e ciprofloxacina. Durante la degenza per comparsa di rachialgie, è stata eseguita risonanza magnetica (RMN) lombare con diagnosi di spondilodiscite L3-L4 con raccolta paravertebrale (Figura 3). È stata eseguita anche TC-PET con evidenza di intensa captazione come da flogosi attiva. È stata eseguita biopsia chirurgi-

ca con esame istologico, ed esame colturale per batteri, miceti e *Mycobacterium tuberculosis*, quest'ultimo anche mediante metodica di biologia molecolare (*Polymerase Chain Reaction*, PCR). L'infezione tubercolare è stata esclusa sia su base istologica (quadro di flogosi aspecifica senza aspetti granulomatosi, colorazione di Ziehl Neelsen negativa) sia per negatività di PCR ed esame colturale per micobatteri. Dall'ascesso paravertebrale è stato invece isolato *Pseudomonas aeruginosa*. Dopo due settimane di trattamento con ceftazidime 2 g 3 volte/die e.v. e ciprofloxacina 500 mg 2 volte/die per os la febbre si è risolta, gli indici di flogosi si sono normalizzati, e il paziente ha iniziato la deambulazione con busto (tipo Camp C35) con remissione delle rachialgie. Dopo 4 settimane di terapia il paziente, ulteriormente migliorato clinicamente, chiedeva dimissione a domicilio. Veniva quindi impostata terapia con ceftazidime 6 g in 100 ml di soluzione fisiologica in pompa elastomerica, terapia proseguita in regime di DH per ulteriori 4 settimane in modo da completare un ciclo completo di trattamento di 8 settimane previsto per le osteomieliti vertebrali. A 3 mesi dalla sospensione della terapia è stata ripetuta TC-PET che non ha rilevato presenza di flogosi. Una RMN di controllo a 6 mesi e 12 mesi ha evidenziato completa guarigione.

■ DISCUSSIONE

Nonostante i progressi scientifici abbiano portato alla scoperta di nuovi antibiotici e di supporti diagnostici e tecniche chirurgiche certamente avanzate, la frequenza di un "ospite" più complesso (età avanzata, deficit immunitari) e di infezioni da "germi difficili" (resistenze, produzione di *slime*), rende comunque difficile la

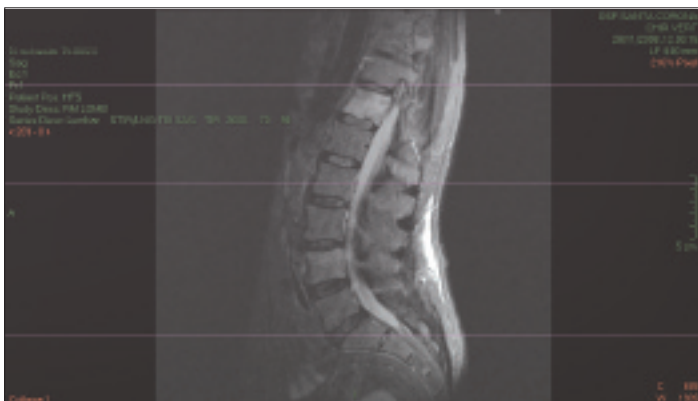

Figura 3 - Caso clinico n. 2. Osteomielite vertebrale.

gestione delle infezioni [16]. Le infezioni in siti difficilmente raggiungibili dagli antibiotici come l'osso sono ancora più difficili da risolvere specie in caso di infezioni da Gram negativi [17]. Molti patogeni hanno sviluppato resistenze a farmaci somministrabili per os quali fluoroquinoloni, amoxicillina-clavulanato e cotrimossazolo. Altri farmaci somministrabili per via parenterale, in monodose giornaliera, non hanno buona penetrazione nell'osso (aminoglicosidi), oppure non sono attivi verso i patogeni più difficili come *Pseudomonas spp* (ceftriaxone, ertapenem). Antibiotici quali ceftazidime, cefepime, piperacillina-tazobactam e meropenem, attivi anche verso Gram negativi difficili, necessitano di somministrazioni giornaliere multiple. In caso di infezioni gravi da Gram negativi diventa quindi difficile organizzare terapie domiciliari tramite OPAT [18]. In assenza di nuovi farmaci è dunque necessario cercare strategie alternative. Penicilline e cefalosporine sono farmaci ad azione tempo-dipendente e un numero crescente di segnalazioni di farmacocinetica evidenziano la possibilità di superare multi-resistenze e migliorare l'efficacia con trattamenti in infusione continua, per i quali si presta l'impiego in elastomero [19]. Perché un farmaco possa essere impiegato in elastomero, non è però solo necessario l'effetto tempo-dipenden-

te, ma anche la stabilità dopo ricostituzione per 24 ore. Il ceftazidime presenta tali caratteristiche se conservato a temperatura <25° (20). La pompa elastomerica, posizionata in un marsupio legato in vita e non a diretto contatto con la cute del paziente, rispetta tali condizioni (almeno nelle regioni a clima temperato) senza limitare gli atti quotidiani della vita (Figura 1). Sebbene la nostra esperienza sia limitata, i pazienti non hanno presentato effetti collaterali e hanno gradito la prosecuzione di terapia a domicilio senza manifestare particolare disagio per la presenza dell'elastomero. In entrambi i casi si è assistito a risoluzione dell'infezione con *follow-up* negativo a 6 e 12 mesi. Poiché le infezioni ossee presentano elevata incidenza di recidive è essenziale, infatti, effettuare lungo monitoraggio dopo la sospensione della terapia prima di poter dichiarare realmente guarito il paziente. Nel trattamento delle osteomieliti da Gram negativi l'impiego di ceftazidime mediante elastomero costituisce una valida opzione in quanto consente una più rapida dimissione ospedaliera e offre il vantaggio di migliorare l'efficacia impiegando un farmaco ad azione tempo-dipendente in infusione continua.

Key words: osteomyelitis, *Pseudomonas aeruginosa*, elastomeric infusor, outpatient settings.

RIASSUNTO

Le osteomieliti croniche richiedono un trattamento antibiotico protratto (almeno 6-8 settimane). Per ridurre la durata del ricovero ospedaliero i pazienti, appena le condizioni cliniche lo consentono, vengono gestiti in regime extra ospedaliero. In presenza di infezioni da Gram negativi la dimissione può essere problematica in quanto spesso sono attivi solo farmaci a somministrazione endovenosa multipla. Per tale motivo si è pensato all'impiego di farmaci in infusione continua tramite pompa ela-

stomerica. Descriviamo due casi di osteomielite cronica da *Pseudomonas aeruginosa*, un caso di osteomielite di femore in esiti di amputazione e un caso di spondilodiscite. I pazienti, dopo trattamento per via endovenosa con ceftazidime e ciprofloxacina, sono stati dimessi per proseguire ceftazidime in pompa elastomerica in infusione continua. In entrambi i casi l'infezione si è risolta dopo 8 settimane di terapia. Dopo 12 mesi di *follow-up* non sono state descritte recidive.

SUMMARY

Chronic bacterial osteomyelitis requires long-term antibiotic treatment (at least 6-8 weeks). After in-hospital management, patients are usually discharged and treated in outpatient settings. However, when the aetiology is represented by Gram-negative microorganisms, outpatient treatment could be difficult. Beta-lactam administration by means of an elastomeric infusor may repre-

sent an attractive approach. We report two cases of osteomyelitis due to *Pseudomonas aeruginosa* successfully treated with continuous ceftazidime administration via an elastomeric infusor in outpatient settings. In both cases the patients were free from clinical and laboratory signs of osteomyelitis at the end of treatment and after 12 months' follow-up.

■ BIBLIOGRAFIA

- [1] Lew D.P., Waldvogel F.A. Osteomyelitis. *N. Engl. J. Med.* 336, 999-1007, 1997.
- [2] Tiemann A.H., Hofmann G.O. Principles of the therapy of bone infections in adult extremities. Are there any new developments? *Strategies Trauma Limb Reconstr.* 4, 57-64, 2009.
- [3] Darley E.S.R., MacGowan A.P. Antibiotic treatment of Gram-positive bone and joint infection. *J. Antimicrob. Chemother.* 53, 928-935, 2004.
- [4] Fraimow H.S. Systemic antibiotic therapy in osteomyelitis. *Semin. Plast. Surg.* 23, 90-99, 2009.
- [5] Berbari E.F., Steckelberg J.M., Osmon D.R., Osteomyelitis, in *Principles and Practice of Infectious Diseases* (Mangell GL, Bennett JE, Dolin R, Eds) 2010, pp 1457-1467. Elsevier: Philadelphia.
- [6] Carrega G., Bartolacci V., Burastero G., et al. Aetiology of prosthetic joint infections in a tertiary care centre in Italy. *Infez. Med.* 4, 204-208, 2008.
- [7] Antimicrobial resistance surveillance in Europe. Annual report of the European Antimicrobial Resistance Surveillance Network (EARS-Net) 2009 <http://ecdc.europa.eu/en/activities/surveillance/EARS-Net/database/Pages/database.aspx>
- [8] Esposito S., Leone S., Noviello S., et al. Outpatient parenteral antibiotic therapy for bone and joint infections: an Italian multicenter study. *J. Chemother.* 19, 417-422, 2007.
- [9] Mackintosh C.L., White H.A., Seaton R.A. Outpatient parenteral antibiotic therapy (OPAT) for bone and joint infections: experience from a UK teaching hospital-based service. *J. Antimicrob. Chemother.* 66, 408-415, 2011.
- [10] Lamp K.C., Friedrich L.V., Mendez-Vigo L., Russo R. Clinical experience with daptomycin for the treatment of patients with osteomyelitis. *Am. J. Med.* 120, S13-S20, 2007.
- [11] Senneville E., Legout L., Valette M., et al. Effectiveness and tolerability of prolonged linezolid treatment for chronic osteomyelitis: a retrospective study. *Clin Ther.* 28, 1155-1163, 2006.
- [12] Lazzarini L., Lipsky B.A., Mader J.T. Antibiotic treatment of osteomyelitis: what have we learned from 30 years of clinical trial? *Int. J. Infect. Dis.* 9, 127-138, 2005.
- [13] Marvaso A., Esposito S., Noviello S. et al. Outpatient Parenteral Antibiotic Therapy (OPAT) of diabetic foot infections with piperacillin/tazobactam. *Infez. Med.* 4, 230-235, 2002.
- [14] Galpérine T., Ader F., Piriou P., Judet T., Peronne C., Bernard L. Outpatient parenteral antimicrobial therapy (OPAT) in bone and joint infections. *Med. Mal. Infect.* 36, 132-137, 2006.
- [15] Rappaz I., Decosterd L.A., Bille J., Pilet M., Belaz N., Roulet M. Continuous infusion of ceftazidime with a portable pump is as effective as thrice-a-day bolus in cystic fibrosis children. *Eur. J. Pediatr.* 159, 919-925, 2000.
- [16] Bulla F., Filippini P. Prosthetic joint infections by multi-drug resistant bacteria. *Infez. Med.* 18, 5-11, 2010.
- [17] Boselli E., Allaouchiche B. Diffusion in bone tissue of antibiotics. *Presse Med.* 28, 2265-2276, 1999.
- [18] Esposito S. Outpatient Parenteral Antibiotic Therapy: the Italian Model. *Infez. Med.* 1, 7-12, 2001.
- [19] Turnidge J.D. The pharmacodynamics of beta-lactams. *Clin. Infect. Dis.* 27, 10-22, 1998.
- [20] Viaene E., Chanteux H., Servais H., Mingeot-Leclercq M.P., Tulkens P.M. Comparative Stability Studies of Antipseudomonal β -Lactams for Potential Administration through Portable Elastomeric Pumps (Home Therapy for Cystic Fibrosis Patients) and Motor-Operated Syringes (Intensive Care Units). *Antimicrob. Agents Chemother.* 46, 2327-2332, 2002.